

Fallstudie I

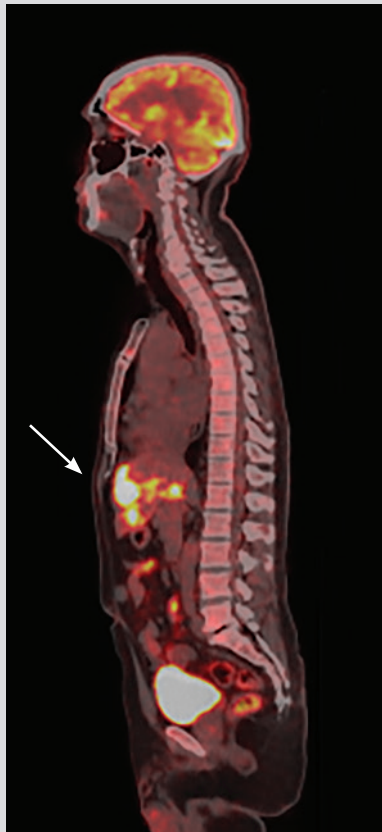Stage IV Melanom, 57-jähriger männlicher Patient

Klinische Historie		exacta® Rationale der Therapieauswahl		
Jan '16	Diagnose: Malignes Melanom	Gen / Signalweg / Analyse	Eigenschaft	Verabreichte Medikation
Aug '16	Entfernung einer ungleichen Läsion	KIT, PDGFRA	Überexpression	Imatinib
Dec '16	PET-CT, Ultraschall: Progress Lymphadenektomie	TYMS	Überexpression	5-Fluoruracil
		MMP	Überexpression	Doxozyklin
Jan – Feb '17	Radiotherapie	EMT, MET	Hochregulierung	Atorvastatin
Mar '17	Lymphadenektomie	WNT	Hochregulierung	Quercetin
Mar '17	PET-CT: Progress	Zellzyklus	Hochregulierung	Curcumin
		AR	Positiv (IHC)	Bicalutamid

Nutzen der empfohlenen Therapie durch exacta®

davor

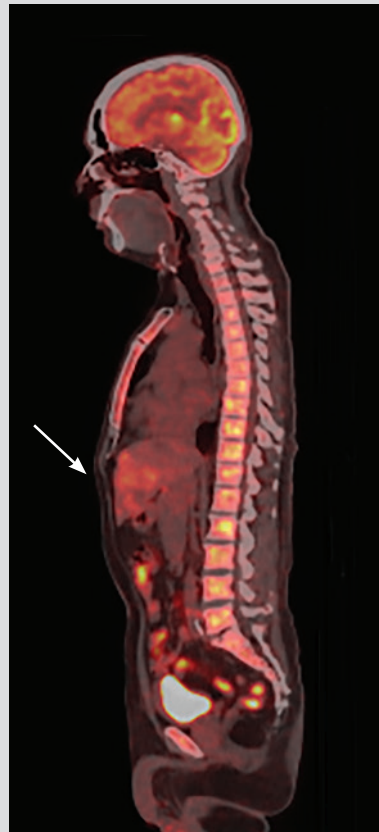
Bei vier vorhergehenden Therapien kam es wiederholt zu einem Progress.



Tag 0

danach

Nach Gabe der durch exacta® empfohlenen Therapie befand sich der Patient in Remission.



Tag 31