

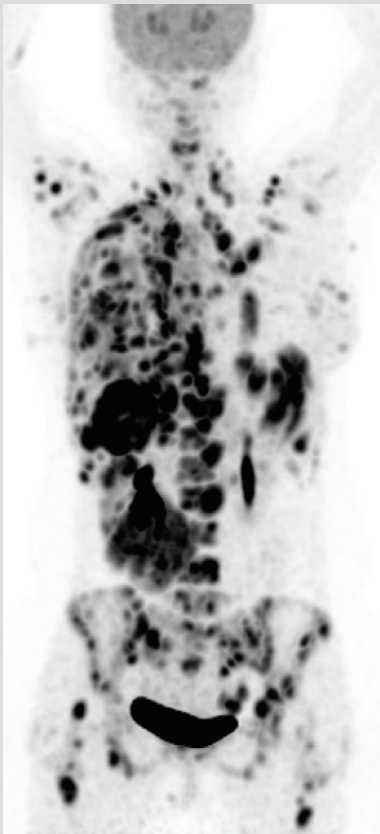
## Fallstudie II

### Stage IV Invasiv duktales Mammakarzinom (TNBC\*) 22-jährige Patientin

Klinische Historie	
Aug '16	<b>Diagnose: IDC linke Brust</b>
Aug – Jan '16	Cyclophosphamid + Doxorubicin + Docetaxel
Nov '16	Mastektomie links
Feb – Mar '17	Radiotherapie
Mai – Jun '17	Methotrexat + Cyclophosphamid
Jun – Jul '17	Everolimus
Jul '17	<b>PET-CT: Progress</b>

exacta® Rationale der Therapieauswahl		
Gen / Signalweg / Analyse	Eigenschaft	Verabreichte Medikation
PDGFRA, KIT, KDR	erhöhte Kopienanzahl	Axitinib
Chemosensitivität	Zytotoxisch	Carboplatin Gemcitabin

### Nutzen der empfohlenen Therapie durch exacta®

<p><b>davor</b></p> <p>Bei fünf vorhergehenden Therapien kam es wiederholt zu einem Progress.</p>		<p><b>danach</b></p> <p>Nach Gabe der durch exacta® empfohlenen Therapie befand sich die Patientin in Remission.</p>
<b>Tag 0</b>		<b>Tag 34</b>

\*TNBC: Triple negative breast cancer